УДК 611.727-617.574
ББК 54.58

ИССЛЕДОВАНИЕ КЛИНИКО-АНАТОМИЧЕСКИХ ОСОБЕННОСТЕЙ ПЕРЕЛОМОВ КОСТЕЙ ПРЕДПЛЕЧЬЯ У ДЕТЕЙ И РЕКОМЕНДАЦИИ ПО ИХ ПРОФИЛАКТИКЕ

Е. Т. Колунин, Н. Я. Прокопьев

Федеральное государственное автономное образовательное учреждение высшего образования
«Тюменский государственный университет», Тюмень, Россия

В данной работе в краткой форме рассматриваются вопросы анатомических особенностей костей предплечья у детей при различных локализациях переломов, что даст возможность лучше разобраться в специфике повреждений как костных, так и связочных структур предплечья. В исследовании структуры повреждений опорно-двигательного аппарата у детей, согласно мнению авторов, одно из ведущих мест занимает проблема восстановительного лечения и профилактики переломов костей предплечья. Показано, что в связи с возрастным повышением уровня двигательной активности и «самостоятельности» детей степень тяжести переломов костей предплечья возрастает. Так, поднадкостничные переломы обеих костей предплечья преобладали у детей в возрасте 5–6 лет, но в связи с взрослением стали чаще встречаться диафизарные и метадиафизарные переломы. При этом, несмотря на постоянное совершенствование методов лечения, переломы костей предплечья у детей на протяжении многих десятилетий остаются предметом постоянных дискуссий на страницах периодической печати, съездах и конференциях. Подробно рассмотрены также вопросы частоты возникновений переломов, их локализация и определены задачи по профилактике переломов.

Ключевые слова: *дети, переломы костей предплечья, клинико-анатомические особенности, профилактика переломов.*

Детям совершенно так же, как и взрослым, хочется быть здоровыми, сильными, только дети не знают, что для этого надо делать. Объясним им, и они будут беречься.

Януш Корчак

Особенности повреждений опорно-двигательного аппарата, в частности переломы костей, и их влияние на двигательную мобильность людей, рассматриваются в работах по восстановительной [23; 29] и спортивной [31; 40] медицине; внедрению инновационных методов в травматологии [7; 8]; общественному здравоохранению [32; 36] и его организации [1; 26]; перспективным методам прогнозирования [19] заболеваний; комплексной оценке результатов лечения [20]; а также в работах по теории и практике физической культуры и спорта [13; 37]. Тема травм, как результат оперативного вмешательства, является актуальной в областях хирургии [17; 18], урологии [24; 28; 34]. В психологии [5], коррекционном образовании [21], в образовательной [25] и педагогической [9] деятельности травмы представлены как следствие психоэмоциональных расстройств. Высокая значимость надежности в деятельности человеческого организма, как функциональной системы движений, представляет интерес в вопросах профилактики травм опорно-двигательного аппарата и освещается в работах по психофизиологии [4; 14; 15].

Лечение переломов костей предплечья возможно консервативным способом [27; 35], преимущественно у детей до 5 лет. Другие предпочитают интрамедуллярный остеосинтез металлическим стержнем [22; 39] или чрескостный остеосинтез аппаратами различных конструкций [10]. В послеоперационном периоде используется физиотерапия [33].

При этом, в нашей стране ежегодно за медицинской помощью в связи с повреждениями опорно-двигательного аппарата обращается около трёх миллионов детей в возрасте до 17 лет [2]. На протяжении многих десятилетий проблемы выбора восстановительного лечения переломов костей предплечья у детей, как в нашей стране, так и за рубежом, являются предметом постоянных дискуссий на страницах журналов, съездов и конференций [27].

Что касается переломов костей предплечья у детей, в том числе полученных во время занятий физкультурой и спортом, то таких исследований мало, и они недостаточно полно рассматривают, во-первых, факторы возникновения перелома; во-вторых, анатомо-клинические подходы к выбору метода лечения и, в-третьих, вопросы профилактики повреждений. Следовательно, исследование клинико-анатомических особенностей и мер профилактики переломов костей предплечья у детей — *актуально и своевременно.*

Материалы и методы исследования. Обследовано 27 детей в возрасте от 5 до 16 лет, получивших переломы костей предплечья при организованных и не организованных занятиях физкультурой и спортом. *Цель исследования* — рассмотреть причины возникновения, клинические проявления и разработать вопросы профилактики повреждений у детей дошкольного и школьного возраста г. Тюмени, получивших закрытые переломы костей предплечья, в том числе во время занятий физкультурой и спортом.

Изучены амбулаторные карты и рентгенограммы костей предплечья. Для суждения о повреждении костей предплечья была разработана анонимная анкета с подробным рассмотрением вопросов, связанных с причинами травмы, алгоритмом оказания первой медицинской помощи, клиническими проявлениями повреждения, лечением. На основании изучения амбулаторных карт и результатов анкетирования разработаны методические рекомендации по профилактике переломов костей предплечья.

Исследование соответствовало Приказу МЗ РФ за № 226 от 19.06.2003 года «Об утверждении правил клинической практики в Российской Федерации». Были соблюдены принципы добровольности, прав и свобод личности, гарантированных статьями 21.2 и 22.1 Конституции РФ, а также Приказ Минздравсоцразвития России № 774н от 31 августа 2010 г. «О совете по этике». Исследование проводилось с соблюдением этических норм, изложенных в Хельсинкской декларации и Директивах Европейского сообщества (8/609ЕС).

Результаты и их обсуждение. Сложности в выборе метода лечения и в самом лечении переломов костей предплечья у детей обусловлены многообразием его функции, сложностью анатомического строения и, естественно, возрастными особенностями строения лучевой и локтевой костей, что часто является причиной неудовлетворительных результатов лечения [3].

Чтобы рассматривать клинические проявления переломов костей предплечья, рассмотрим их некоторые анатомические особенности. Отметим, что кости предплечья с точки зрения анатомии, хирургии и функции достаточно широко описаны и их описание представлено на страницах отечественное печати [16]. Предплечье подвергается осевым, ротационным и поперечным силам [42]. Лучевая и локтевая кости, представляя предплечье как сегмент верхней конечности, располагаются параллельно друг другу. Середина предплечья образована диафизарными частями лучевой и локтевой костей, которые прочно соединены между собой межкостной мембраной [42], и вместе с проксимальным и дистальным сочленениями способствует выполнению пронации и супинации [6]. Есть мнение, что именно способность пронировать и супинировать предплечье расценивается как решающий шаг вперед в развитии человека [12]. Концы костей образуют локтевой и лучезапястный (кистевой) суставы.

Собственно межкостная мембрана представляет собой образование, частично состоящее из мембранной, а частично из связочной части [30], выполняющей важнейшие функции предплечья [42]. В межкостной мембране выделяют два слоя волокон, называемых передним и задним отделом, идущих от лучевой кости к локтевой. Передний отдел, в свою очередь, можно разделить на три группы, состоит из нисходящих волокон, включая заметную центральную порцию волокон [42].

Если рассматривать предплечье с точки зрения биомеханики, то оно состоит из двух взаимосвязанных компонентов — оси и рычага. Под осью понимается локтевая кость, несущая совместно с плечевой костью статическую нагрузку всей верхней конечности. Лучевая кость представляет собой рычаг, функцией которого является ротация [27].

В клинической практике предплечье рассматривается в виде трех отделов: проксимального, диафизарного и дистального [27]. Дистальный отдел лучевой кости образует с ладьевидной и полулунной костями запястья лучезапястный сустав, при этом локтевая кость сочленяется с полулунной и трехгранной костями запястья [6]. При ротационных

движениях мобильная лучевая кость вращается вокруг неподвижной локтевой кости, что является причиной её высокой травматизации [12; 16].

Проксимальный отдел предплечья образован головкой и шейкой лучевой кости, венечным и локтевым отростками. Лучевая и локтевая кости сочленяются с дистальной частью плечевой кости, образуя плечелучевой и плечелоктевой суставы [27]. Проксимальные отделы лучевой и локтевой костей, входящие в локтевой сустав, осуществляют функцию сгибания и разгибания предплечья, тогда как в проведении пронации и супинации проксимальный лучелоктевой сустав работает в содружестве с дистальным суставом. Естественно, что сгибание и разгибание предплечья, а также пронация и супинация выполняются мышечной системой.

В клиническом плане именно мышечная система существенно влияет на симптоматику переломов костей предплечья. Выраженность клинических проявлений перелома костей предплечья в значительной степени зависит от мышечной ткани, т.е. от того, насколько кость покрыта мышцами. Мы полагаем, что чем больше покрытие мышцами кости, тем симптоматика перелома костей предплечья будет менее выраженной.

При переломах (рис. 1), особенно диафиза костей предплечья, тракционное действие мышц определяет смещение отломков.

При косых переломах, при переломах со смещением отломков по ширине кости, особенно на весь поперечник, отмечается смещение кости за счет сокращения мышц. Важно помнить, что мышцами осуществляется механическая защита сосудов и нервов предплечья от травматического воздействия костных отломков при переломах [27].

В связи с увеличением паспортного возраста детей величина допустимой остаточной деформации костей предплечья уменьшается, что увеличивает требования, как к точности репозиции, так и стабильности фиксации костных отломков [3].

Что касается механизма травмы при переломах костей предплечья в нижней трети, то он различен,

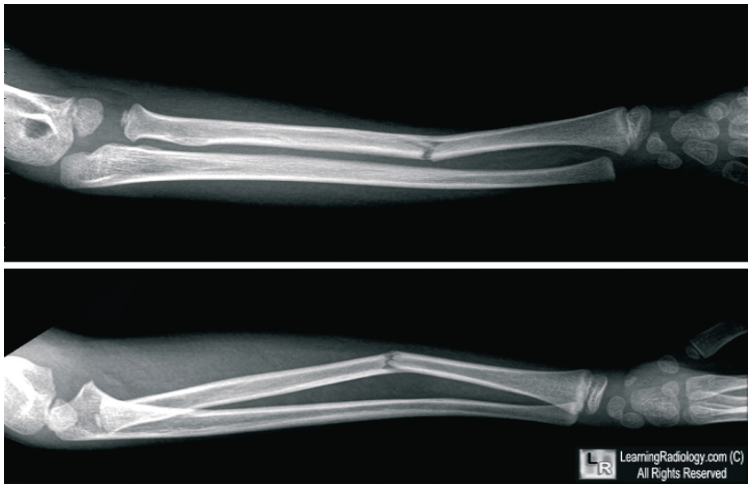

Рис. 1. Перелом лучевой кости

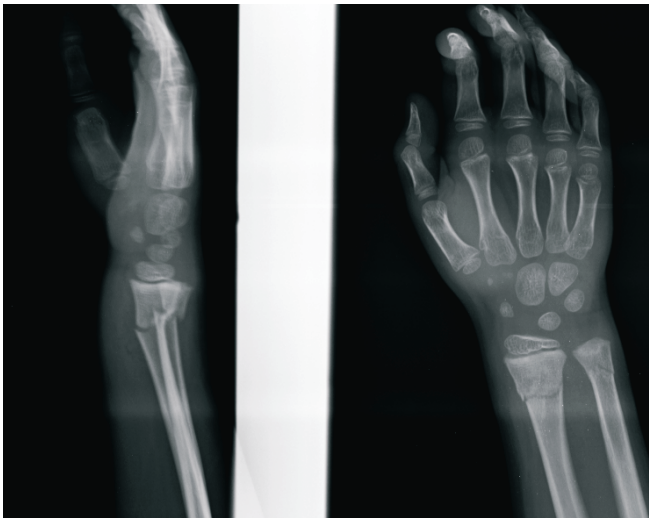

Рис. 2. Перелом костей предплечья в типичном месте

а разнообразие смещения отломков обусловлено воздействием различных мышечных групп. Так, в частности, под воздействием прямой силы, например, при ударе по предплечью в нижней трети лучевая и локтевая кости ломаются на одном уровне.

При падении на кисть, согнутую в лучезапястном суставе, возникает флексионный перелом (рис. 2) костей предплечья, получивший название сгибательный перелом Смита (перелом луча в «типичном» месте). Для данного перелома характерно смещение дистального отломка в ладонную и лучевую сторону.

Если падение произошло на разогнутую в лучезапястном суставе кисть, то тогда возникают т. н. экстензионные переломы, когда дистальный отломок смещается в тыльную сторону. Такой перелом называют разгибательным переломом Коллеса [12].

При рентгенологическом обследовании следует обращать внимание на суставные взаимоотношения в кистевом и локтевом суставах, чтобы исключить переломо-вывихи Монтеджа (рис. 3) и Галеацци (рис. 4) [38].

Впервые в литературе описание перелома диафизарного отдела локтевой кости с вывихом головки лучевой было дано Giovanni Battista Monteggia (1762–1815) в 1814 году. В 1935 году итальянский хирург R. Galeazzi (1866–1952) дал подробное описание перелома лучевой кости и подвывиха локтевой кости, носящее в настоящее время его имя — переломо-вывих Галеацци [41]. Несмотря на то, что данные переломы встречаются редко (не более 2 %), в том числе у детей [38], процент неудовлетворительных результатов их лечения может достигать 46 % [2].

С учетом описанного выше, приводим сведения из доступной нам литературы авторские характеристики переломов костей предплечья [11]:

1. Перелом Коллеса — перелом дистального конца лучевой кости со смещением сломанного фрагмента к тыльной поверхности предплечья.

2. Перелом Смита — перелом дистального конца лучевой кости со смещением сломанного фрагмента к ладонной поверхности предплечья.

3. Перелом Бартона — краевой перелом дистального эпифиза лучевой кости в сочетании

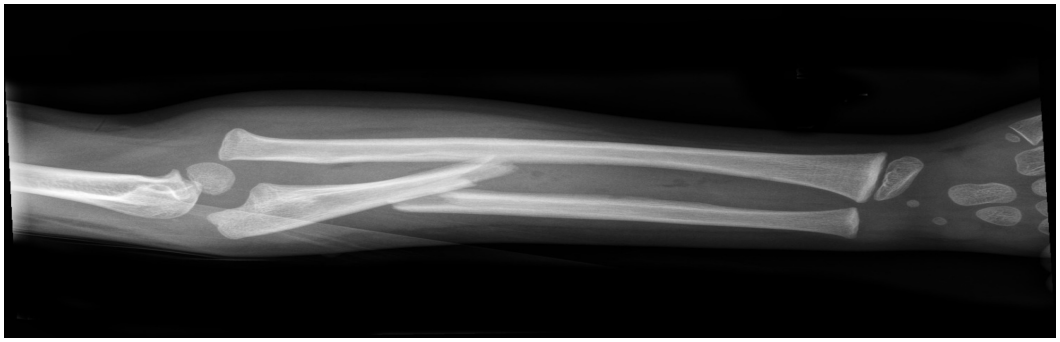

Рис. 3. Перелом Монтеджа

Рис. 4. Перелом Галеацци

с подвывихом кисти в ладонную сторону. В отличие от перелома Смита, при переломе Бартона линия перелома проходит по косой линии через ладонный выступ лучевой кости в направлении лучезапястного сустава; дистальный фрагмент кости смещается кпереди, вслед за которым смещается кисть.

4. Перелом Гетчинсона — перелом шиловидного отростка лучевой кости.

5. Перелом-вывих Монтеджа — перелом локтевой кости в верхней или средней трети с вывихом головки лучевой кости.

6. Перелом-вывих Галеацци — перелом лучевой кости в нижней трети с вывихом головки локтевой кости.

7. Перелом-вывих Мальгеня — перелом локтевого и венечного отростков и вывих предплечья кпереди.

8. Перелом-вывих Эссекс-Лопрести — вывих головки локтевой кости, разрыв межкостной мембраны и смещение лучевой кости проксимально.

Результаты изучения амбулаторных карт травматологической поликлиники и анкетирования свидетельствовали о том, что частота закрытых переломов костей предплечья в связи с увеличением паспортного возраста детей остается стабильной (рис. 5).

При этом в связи с возрастным повышением уровня двигательной активности и «самостоятельности» детей степень тяжести переломов костей предплечья возрастает. Так, поднадкостничные переломы обеих костей предплечья преобладали у детей в возрасте 5–6 лет, но в связи с взрослением стали чаще встречаться диафизарные и метадиафизарные переломы. У обследованных нами детей по локализации преобладали диафизарные переломы костей предплечья (рис. 6).

Результаты анкетирования свидетельствовали о том, что основными причинами переломов дети называли неосторожность и невнимательность, падение с велосипеда, падения при катании на коньках. Основной причиной (рис. 7) переломов костей предплечья были падения: дома — 10 (37,03 %), на улице — 13 (48,15 %), в школе — 2 (7,41 %), на спортивных соревнованиях — 1 (3,70 %), на физкультурных и спортивных мероприятиях — 1 (3,70 %).

Всем детям проведено консервативное лечение, заключающееся в хорошем обезболивании места перелома, ручной репозиции перелома костей

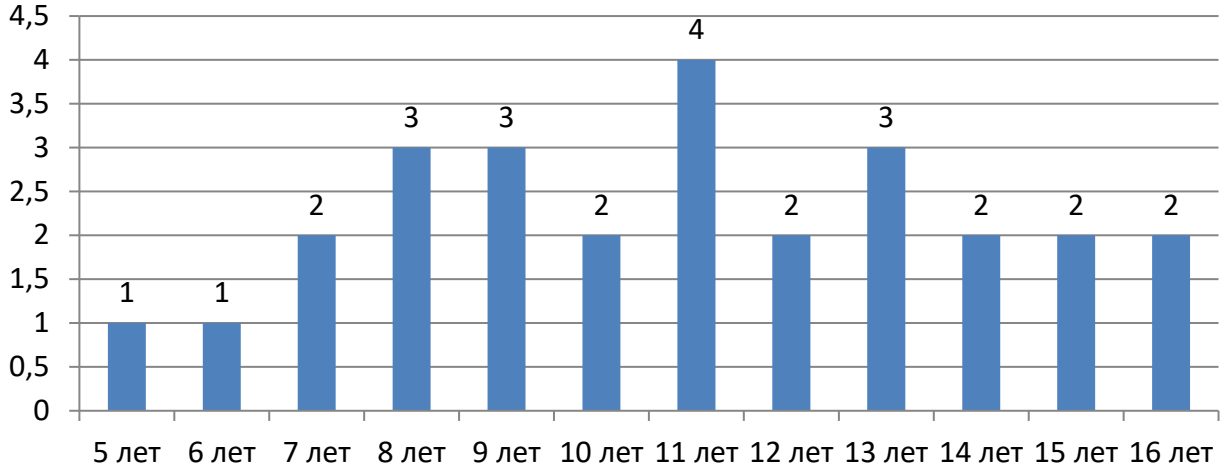

Рис. 5. Частота возникновения переломов костей предплечья в зависимости от возраста

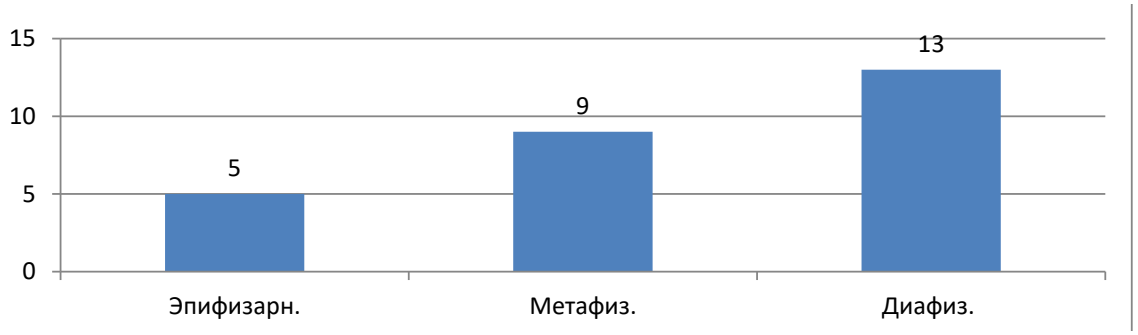

Рис. 6. Локализация переломов костей предплечья

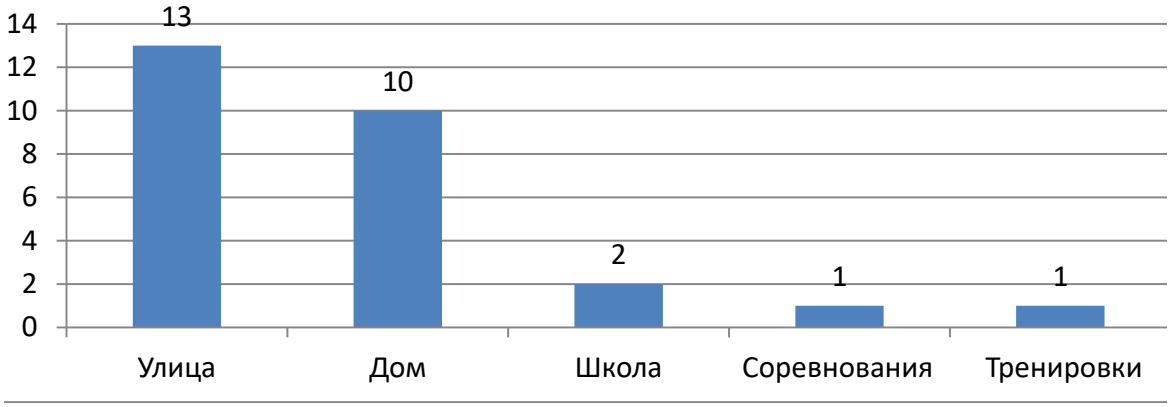

Рис. 7. Основные причины возникновения переломов костей предплечья

предплечья и наружной иммобилизации гипсовой лонгетой с проведением лечебной физкультуры. После снятия гипсовой повязки применены аппликации из парафина или грязи, тёплые водные ванночки для предплечья и кисти. Отметим, что основным метод лечения переломов костей предплечья является лечебная физкультура.

Обращает на себя особое внимание и то, что в последнее время в средствах массовой информации, включая интернет, появилась, на наш взгляд, весьма навязчивая и агрессивная реклама использования лекарственных средств, которые ускоряют процесс регенерации сломанных костей. Выскажем нашу точку зрения по поводу данной рекламы. Отметим, что многообещающие заверения о быстром сращении перелома лишены всякого основания, т.к. не подкреплены научными клиническими испытаниями. Заверяем о том, что ни одно современное лекарственное средство не в состоянии увеличить скорость консолидации костной ткани, ибо она, во-первых, подчиняется строгим возрастным законам сращения перелома. Во-вторых, скорость сращения перелома кости постоянна и зависит от многих совокупных факторов, к которым мы относим собственно механизм травмы; характер перелома кости (поперечный, косой, оскольчатый, двойной и т.д.) и степень травматизации окружающих его мягких тканей: величину смещения костных отломков (без смещения, на 1/3, ½, ¾ диаметра кости или на весь диаметр кости). Следует учитывать и травматичность процесса репозиции перелома.

Выводы. Проанализировав результаты анкетирования и выписки из амбулаторных карт, мы сделали некоторые выводы и рекомендации по профилактике переломов костей предплечья у детей.

— травматизация детей в школах и детских дошкольных учреждениях, в быту, на улице, особенно в младших возрастных группах, может быть предотвращена путем усиления надзора родителей и всего окружения за детьми и устранением «травмоопасных» объектов и ситуаций;

— вести активный образ жизни, больше двигаться, регулярно заниматься физической культурой и спортом;

— стараться придерживаться правильного режима питания в школе и дома, стараться употреблять больше продуктов, содержащих кальций, фосфор (рыбу, молочные и мясные продукты) и полностью исключить из рациона чипсы, газированные напитки, сладости;

— для получения организмом витамина D чаще бывать на солнце;

— стараться поддерживать вес (массу тела) в пределах возрастных нормативных значений;

— строго соблюдать правила техники безопасности во время занятий спортом, различных игр, катании на велосипеде, используя различные защитные средства;

— в целях профилактики детского травматизма в школе считать за правило проводить регулярные беседы с родителями на родительских собраниях и с учащимися на классных часах о необходимости соблюдения правил поведения в школе и на улице.

Примечание. *1. Конфликт интересов: авторы заявляют об отсутствии конфликта интересов. 2. Прозрачность исследования: исследование не имело спонсорской поддержки. Авторы несут полную ответственность за предоставление окончательной версии рукописи в печать. 3. Декларация о финансовых и других взаимоотношениях: авторы принимали участие в разработке темы и дизайна исследования, сбора материала и его обработке, а также написании рукописи. Авторами была согласована и одобрена окончательная версия рукописи. Авторы не получали гонорар за исследование.*

Список литературы

1. Авилов, О. В. Принцип и модули поэтапной оценки факторов риска неинфекционных заболеваний / О. В. Авилов // Здравоохранение, образование и безопасность.— 2019.— № 1(17).— С. 96–104.

2. Баиндурашвили, А. Г. Травматизм и ортопедическая заболеваемость у детей Российской Федерации. Организация специализированной помощи и перспективы её совершенствования / А. Г. Баиндурашвили, И. А. Норкин, К. С. Соловьева // Вестник травматологии и ортопедии им. Н. Н. Приорова.— 2010.— № 4.— С. 13–16.

3. Баиров, Г. А. Травматология детского возраста / Г. А. Баиров. — М.: Медицина, 2000.— С. 246–255.

4. Белоедов, А. В. Физиологические особенности латерализации и межполушарной асимметрии у айкидоистов в возрастном и спортивно-квалификационном аспектах / А. В. Белоедов, Е. В. Елисеев / Здравоохранение, образование и безопасность.— 2018.— № 1(13).— С. 152–160.

5. Бельская, К. А. Особенности распространения альфа-ритма в зависимости от варианта аффективных расстройств / К. А. Бельская, С. А. Лытаев // Здравоохранение, образование и безопасность.— 2015.— № 1(1).— С. 66–69.

6. Билич, Г. Л. Атлас анатомии человека в трех томах. Том 1 / Г. Л. Билич, В. Н. Николенко.— Ростов н/Д: Феникс, 2014 — С. 109–115.

7. Бояринцев, В. В. Перспективы применения клеточных технологий в травматологии и ортопедии: влияние стволовых клеток на течение репаративных процессов в костной ткани / В. В. Бояринцев, А. С. Самойлов, Д. В. Давыдов, А. П. Середа, М. Г. Марченко // Военно-медицинский журнал.— 2009.— Т. 330, № 4.— С. 68–69.

8. Бояринцев, В. В. Стимуляция остеогенеза при операциях на фоне постинфекционных дефектов кости в травматологии и ортопедии / В. В. Бояринцнев, А. А. Грицюк, А. П. Середа, Д. В. Давыдов, А. С. Самойлов, М. Г. Марченко // Инфекции в хирургии.— 2009.— Т. 7, № 4.— С. 52–54.

9. Бухарин, В. А. Повышение профессиональной подготовленности студентов спортивного вуза средствами педагогической практики в общеобразовательной школе / В. А. Бухарин // В сборнике: Человек. Здоровье. Экономика: Материалы IV Международного Конгресса по медицинскому и спортивному бизнесу, отраслям и маркетингу.— 2017.— С. 56–60.

10. Гарбуз, И. Ф. Чрезкожный остеосинтез спицей при переломе костей предплечья у детей / И. Ф. Гарбуз, К. И. Алекса, Н. Г. Шабалин // Травматология и ортопедия России.— 2006.— № 2 (40).— С. 68.

11. Григорьева, Е. Н. Эпонимы в судебной медицине. Судебно-медицинская квалификация «именных» переломов костей предплечья / Е. Н. Григорьева // Судебная медицина.— 2019.— Т. 5, № S 1.— С. 39–40.

12. Егиазарян, К. А. Оперативные методы лечения при повреждениях связочного аппарата дистального лучелоктевого сустава: автореферат дис. … канд. мед. наук / К. А. Егиазарян.— М., 2010.— 25 с.

13. Елисеев, Е. В. Взаимосвязь стабильности состава занимающихся и средств подготовки в группах начального обучения айкидо Тенсинкай / Е. В. Елисеев // В сборнике: Здоровье и двигательная активность: Материалы заседания медико-биологической секции I международного Конгресса по проблемам здорового образа жизни и долголетия.— М., 2019.— С. 54–61.

14. Елисеев, Е. В. Влияние равновесия и чувства опоры на регуляцию точностных действий спортсменов / Е. В. Елисеев, В. А. Бухарин, С. С. Тарасов // Научное обозрение.— 2015.— № 17.— С. 181–184.

15. Елисеев, Е. В. Оценка психофизиологического статуса каратистов с различной тактикой ведения боя / Е. В. Елисеев, А. В. Евсеев // Здравоохранение, образование и безопасность.— 2018.— № 3(15).— С. 18–27.

16. Еренков, И. О. Анатомические и функциональные особенности костей запястья и дистального отдела предплечья у детей без повреждения и с переломом лучевой кости: дисс… канд. мед. наук / И. О. Еренков.—М., 2010.— 135 с.

17. Забелин, М. В. Гастроинтестинальная стромальная опухоль тонкой кишки (клиническое наблюдение) / М. В. Забелин, Н. В. Погосов, П. Е. Крайнюков, В. М. Скоробогатов, Д. Ю. Ким, А. С. Сафонов // Военно-медицинский журнал.— 2019.— Т. 340, № 5.— С. 64–66.

18. Забелин, М. В. Синдром внутрибрюшной гипертензии в неотложной абдоминальной хирургии / М. В. Забелин // Военно-медицинский журнал.— 2010.— Т. 331, № 2.— С. 71–72.

19. Золотухин, К. Н. Оценка прогностической значимости показателя активности эндотоксина кровиу пациентов с сепсисом / К. Н. Золотухин, Г. Кронфельднер, А. В. Самородов // Креативная хирургия и онкология.— 2017.— Т. 7, № 4.— С. 43–47.

20. Зубрицкий, В. Ф. Отдаленные результаты хирургического лечения больных панкреонекрозом / В. Ф. Зубрицкий, К. А. Покровский, М. В. Забелин // Военно-медицинский журнал.— 2009.— Т. 330, № 12.— С. 43.

21. Кокорева, Е. Г. Гетерохронизм развития психофизиологических функций у детей дошкольного и младшего школьного возраста с сенсорными нарушениями / Е. Г. Кокорева // Вестник Челябинского государственного университета.— 2014.— № 4 (333).— С. 10–16.

22. Коробейников, А. А. Анализ ошибок и осложнений при лечении диафизарных переломов костей предплечья у детей методом интрамедуллярного эластичного стабильного остеосинтеза / А. А. Коробейников, Д. А. Попков // Травматология и ортопедия России.— 2016.— Т. 22, № 2.— С. 25–33.

23. Котенко, К. В. Инструкция по проведению дополнительных методов обследования и реабилитации спортсменов / К. В. Котенко, В. В. Уйба, Н. Б. Корчажкина, М. С. Петрова, А. А. Михайлова, Г. Н. Галкин.— М., 2012.

24. Кызласов, П. С. Недержание мочи после радикальной простатэктомии (обзор литературы) / П. С. Кызласов, М. М. Сокольщик, Н. В. Байкова, А. С. Самойлов, М. В. Забелин // Экспериментальная и клиническая урология.— 2015.— № 3.— С. 38–41.

25. Лобастова, К. Ю. Влияние уроков по основам безопасности жизнедеятельности на физическое развитие мальчиков 12–13 лет / К. Ю. Лобастова, Н. О. Танцикужин, Н. С. Слободина // Здравоохранение, образование и безопасность.— 2016.— № 3(7).— С. 64–71.

26. Назмутдинова, В. И. Двухлетнее изучение крепости и типа телосложения студентов юношеского возраста, занимающихся и не занимающихся спортом / В. И. Назмутдинова, Н. Я. Прокопьев // Здравоохранение, образование и безопасность.— 2018.— № 4(16).— С. 42–52.

27. Немсадзе, В. П. Переломы костей предплечья у детей / В. П. Немсадзе, Н. П. Шастин.— М.: ГЕО, 2009.— 320 с.

28. Павлов, В. Н. Наш опыт пластики мочеточников червеобразным отростком / В. Н. Павлов, В. З. Галимзянов, В. А. Ногманова // В сборнике: XI Съезд урологов России материалы конференции.— 2007.— С. 566–567.

29. Прокопьев, Н. Я. Восстановительное лечение пострадавших с диафизарными переломами костей голени после закрытого интрамедуллярного остеосинтеза / Н. Я. Прокопьев // Ортопедия, травматология и протезирование.— 1990.— № 1.— С. 29–30.

30. Ратьев, А. П. Оперативное лечение повреждений Эссекс-Лопрести / А. П. Ратьев, К. А. Егиазарян, Е. А. Жаворонков, А. А. Масленникова // Хирургическая практика.— 2014.— № 1.— С. 89–93.

31. Самойлов, А. С. Спортивная медицина на службе спорта высших достижений / А. С. Самойлов // Кто есть кто в медицине.— 2013.— № 5 (62).— С. 38–41.

32. Семченко, Л. Н. К вопросу повышения эффективности информационно-профилактической работы с пациентами при решении медико-социальных проблем здравоохранения / Л. Н. Семченко // Здравоохранение, образование и безопасность.— 2017.— № 2(10).— С. 48–54.

33. Ти-Мин-Чуа, Д. В. Физиотерапевтическое лечение пациентов с диафизарными переломами костей предплечья в послеоперационном периоде / Д. В. Ти-Мин-Чуа, Н. И. Тарасов, В. М. Крестьяшин // Физиотерапевт.— 2018.— № 1.— С. 17–21.

34. Тимербулатов, В. М. Особенности уродинамики и урологические осложнения у больных после оперативного лечения заболеваний прямой кишки / В. М. Тимербулатов, А. А. Каримов, В. Н. Павлов, И. М. Насибуллин // Проблемы экспертизы в медицине.— 2007.— Т. 7, № 1 (25).— С. 41–43.

35. Трешкин, В. А. О резервах консервативного лечения закрытых переломов костей предплечья у детей / В. А. Трешкин // Дальневосточный медицинский журнал.— 2003.— № 1.— С. 65–67.

36. Хафизова, Г. Н. Современные аспекты изучения состава тела человека / Г. Н. Хафизова, Н. В. Рылова, А. С. Самойлов // Наука и спорт: современные тенденции.— 2013.— Т. 1, № 1 (1).— С. 134–141.

37. Худяков, Г. Г. Совершенствование спортивной тренировки юных баскетболистов за счет повышения функциональных возможностей вестибулярного аппарата / Г. Г. Худяков, А. В. Белоедов, Е. Г. Кокорева // Фундаментальные исследования.— 2014.— № 1.— С. 79–81.

38. Цой, И. В. Переломо-вывихи Монтеджа у детей / И. В. Цой, П. С. Андреев, А. П. Скворцов, Р. В. Талалаев // В сборнике: Школа травматологов: инновационные технологии в травматологии и ортопедии. Материалы межрегиональной научно-практической конференции.— Казань, 2019.— С. 71.

39. Шарпарь, В. Д. Совершенствование метода интрамедуллярного остеосинтеза диафизарных переломов костей предплечья у детей / В. Д. Шарпарь, Н. С. Стрелков, О. А. Неганов // В сборнике: Клинические и морфологические аспекты хирургических болезней детского возраста. Материалы международной научно-практической конференции.— Пермь, 2009.— С. 3–5.

40. Янчик, В. В. Роль физических упражнений как профилактических мер снижения спортивного травматизма и сохранения работоспособности спортсменов / В. В. Янчик, Е. М. Янчик, Л. И. Мосеева // В сборнике: Современное образование, физическая культура и спорт. Материалы научно-практической конференции. Уральский государственный университет физической культуры, Факультет зимних видов спорта и единоборств.— Челябинск, 2008.— С. 235–238.

41. Galeazzi, R. Spezielles Syndrom für Verletzungen im Bereich der Unterarmknochen. Archiv der orthopädischen und Unfallchirurgie / R. Galeazzi.— 1935.— № 35.— P. 557–562.

42. Poitevin, L. A. Anatomy and biomechanics of the interosseous membrane: its importance in the longitudinal stability of the forearm / L. A. Poitevin // Hand Clin.— 2001.— Vol. 17(1).— P. 97–110.

Сведения об авторах

Колунин Евгений Тимофеевич — кандидат биологических наук, доцент, директор Института физической культуры Тюменского государственного университета, Тюмень, Россия. pronik44@mail.ru

Прокопьев Николай Яковлевич — доктор медицинских наук, профессор, профессор кафедры гуманитарных и естественнонаучных основ физической культуры Тюменского государственного университета, Тюмень, Россия. pronik44@mail.ru

RESEARCH OF CLINICAL AND ANATOMIC FEATURES OF CHILDREN'S FOREARM BONE FRACTURES AND RECOMMENDATIONS FOR THEIR PREVENTION

E. T. Kolunin

Candidate of Biological Sciences, Associate Professor, Director of the Institute of Physical Culture of the Tyumen State University, Head of the Department "Sports Disciplines", Tyumen, Russia. pronik44@mall.ru

N. Ya. Prokopiev

Doctor of Medical Sciences, Professor, Professor of the Department «Humanitarian and Natural Science Foundations of Physical Culture and Sports» of the Tyumen State University, Tyumen, Russia. pronik44@mall.ru

This work briefly discusses the anatomical functions of the children's forearm at different locations of fractures, which makes it possible to better understand the specifics of injuries to both the bone and ligamentous structures of the forearm. In the structure of injuries to the musculoskeletal system in children, according to the authors, one of the leading places is occupied by the problem of rehabilitation treatment and prevention of fractures of the forearm bones. It was shown that in connection with the age-related increase in the level of motor activity and "independence" of children, the severity of fractures of the forearm bones increases. Thus, subperiosteal fractures of the forearm bones prevailed in children aged 5–6 years, but in connection with growing up, diaphyseal and metadiaphyseal fractures began to occur more often. At the same time, a long-term period of stable discussions at this period of the press, congresses and conferences. The issues of the occurrence of fracture start-ups, their localization and solved problems of fracture prevention are also considered in detail.

Keywords: *children, forearm bone fractures, clinical and anatomical features, prevention of fractures.*

References

1. Avilov O. V. Princip i moduli poehtapnoyj ocenki faktorov riska neinfekcionnihkh zabolevaniyj [Principle and modules of the step-by-step assessment of risk factors for non-communicable diseases]. *Zdravookhranenie, obrazovanie i bezopasnostj.* [Healthcare, education and security]. 2019. № 1(17). S. 96–104. (In Russ.)

2. Baindurashvili A. G., Norkin I. A., Solovjeva K. S. Travmatizm i ortopedicheskaya zabolevaemostj u deteyj Rossiyjskoyj Federacii. Organizaciya specializirovannoyj pomothi i perspektivih eyo sovershenst-

vovaniya [Traumatism and orthopedic morbidity in children of the Russian Federation. Organization of specialized care and prospects for its improvement]. *Vestnik travmatologii i ortopedii im. N. N. Priorova*. [Bulletin of traumatology and orthopedics named after I. N. N. Priorova]. 2010. № 4. S. 13–16. (In Russ.)

3. Bairov G. A. Travmatologiya detskogo vozrasta [Traumatology of childhood]. M., 2000. S. 246–255. (In Russ.)

4. Beloedov A. V., Eliseev E. V. Fiziologicheskie osobennosti lateralizacii i mezhpolusharnoyj asimmetrii u ayjkidoistov v vozrastnom i sportivno-kvalifikacionnom aspektakh [Physiological features of lateralization and interhemispheric asymmetry in aikidoists in age and sports qualification aspects]. *Zdravookhranenie, obrazovanie i bezopasnostj*. [Healthcare, education and security]. 2018. № 1(13). S. 152–160. (In Russ.)

5. Beljskaya K. A., Lihtaev S. A. Osobennosti rasprostraneniya aljfa-ritma v zavisimosti ot varianta affektivnihkh rasstroyjstv [Peculiarities of the distribution of the alpha rhythm depending on the variant of affective disorders]. *Zdravookhranenie, obrazovanie i bezopasnostj*. [Healthcare, education and security]. 2015. № 1(1). S. 66–69. (In Russ.)

6. Bilich G. L., Nikolenko V. N. Atlas anatomii cheloveka v trekh tomakh [Atlas of human anatomy in three volumes]. Tom 1. Rostov n/D, 2014. S.109–115. (In Russ.)

7. Boyarincev V. V., Samoyjlov A. S., Davihdov D. V., Sereda A. P., Marchenko M. G. Perspektivih primeneniya kletochnihkh tekhnologiyj v travmatologii i ortopedii: vliyanie stvolovihkh kletok na techenie reparativnihkh processov v kostnoyj tkani [Prospects for the application of cellular technologies in traumatology and orthopedics: the effect of stem cells on the course of reparative processes in bone tissue]. *Voenno-medicinskiyj zhurnal*. [Military Medical Journal]. 2009. T. 330, № 4. S. 68–69. (In Russ.)

8. Boyarincev V. V., Gricyuk A. A., Sereda A. P., Davihdov D. V., Samoyjlov A. S., Marchenko M. G. Stimulyaciya osteogeneza pri operaciyakh na fone postinfekcionnihkh defektov kosti v travmatologii i ortopedii [Stimulation of osteogenesis during operations against the background of post-infectious bone defects in traumatology and orthopedics]. *Infekcii v khirurgii*. [Infections in surgery]. 2009. T. 7, № 4. S. 52–54. (In Russ.)

9. Bukharin V. A. Povihshenie professionaljnoyj podgotovlennosti studentov sportivnogo vuza sredstvami pedagogicheskoyj praktiki v obtheobrazovateljnoyj shkole [Improving the professional preparedness of students of a sports university by means of pedagogical practice in a secondary school]. V sbornike: Chelovek. Zdorovje. Ehkonomika: Materialih IV Mezhdunarodnogo Kongressa po medicinskomu i sportivnomu biznesu, otraslyam i marketingu. 2017. S. 56–60. (In Russ.)

10. Garbuz I. F., Aleksa K. I., Shabalin N. G. Chrezkozhnihyj osteosintez spiceyj pri perelome kosteyj predplechjya u deteyj [Percutaneous osteosynthesis with a needle for fracture of the forearm bones in children]. *Travmatologiya i ortopediya Rossii*. [Traumatology and Orthopedics of Russia]. 2006. № 2 (40). S. 68. (In Russ.)

11. Grigorjeva E. N. Ehponimih v sudebnoyj medicine. Cudebno-medicinskaya kvalifikaciya “imennihkh” perelomov kosteyj predplechjya [Eponyms in forensic medicine. Forensic medical qualification of “nominal” fractures of the forearm bones]. *Sudebnaya medicina*. [Forensic medicine]. 2019. T. 5, № S 1. S. 39–40. (In Russ.)

12. Egiazaryan K. A. Operativnihe metodih lecheniya pri povrezhdeniyakh svyazochnogo apparata distaljnogo lucheloktevogo sustava [Surgical methods of treatment for injuries of the ligamentous apparatus of the distal radioulnar joint]: avtoreferat dis. … kand. med. nauk. M., 2010. 25 s. (In Russ.)

13. Eliseev E. V. Vzaimosvyazj stabiljnosti sostava zanimayuthikhsya i sredstv podgotovki v gruppakh nachaljnogo obucheniya ayjkido Tensinkayj [Relationship between the stability of the composition of the trainees and the means of preparation in the groups of elementary training in aikido Tensinkai]. V sbornike: Zdorovje i dvigateljnaya aktivnostj: Materialih zasedaniya mediko-biologicheskoyj sekcii I mezhdunarodnogo Kongressa po problemam zdorovogo obraza zhizni i dolgoletiya. M., 2019. S. 54–61. (In Russ.)

14. Eliseev E. V., Bukharin V. A., Tarasov S. S. Vliyanie ravnovesiya i chuvstva oporih na regulyaciyu tochnostnihkh deyjstviyj sportsmenov [Influence of balance and feeling of support on the regulation of precision actions of athletes]. *Nauchnoe obozrenie*. [Scientific Review]. 2015. № 17. S. 181–184. (In Russ.)

15. Eliseev E. V., Evseev A. V. Ocenka psikhofiziologicheskogo statusa karatistov s razlichnoyj taktikoyj vedeniya boya [Assessment of the psychophysiological status of karatekas with different tactics of fighting]. *Zdravookhranenie, obrazovanie i bezopasnostj*. [Healthcare, education and security]. 2018. № 3(15). S. 18–27. (In Russ.)

16. Erenkov I. O. Anatomicheskie i funkcionaljnihe osobennosti kosteyj zapyastjya i distaljnogo otdela predplechjya u deteyj bez povrezhdeniya i s perelomom luchevoyj kosti [Anatomical and functional features of the bones of the wrist and the distal forearm in children without injury and with a fracture of the radius]: diss… kand. med. nauk. M., 2010. 135 s. (In Russ.)

17. Zabelin M. V., Pogosov N. V., Krayjnyukov P. E., Skorobogatov V. M., Kim D. Yu., Safonov A. S. Gastrointestinaljnaya stromaljnaya opukholj tonkoyj kishki (klinicheskoe nablyudenie) [Gastrointestinal stromal tumor of the small intestine (clinical observation)]. *Voenno-medicinskiyj zhurnal*. [Military Medical Journal]. 2019. T. 340, № 5. S. 64–66. (In Russ.)

18. Zabelin M. V. Sindrom vnutribryushnoyj gipertenzii v neotlozhnoyj abdominaljnoyj khirurgii [Intra-abdominal hypertension syndrome in emergency abdominal surgery]. *Voenno-medicinskiyj zhurnal*. [Military medical journal]. 2010. T. 331, № 2. S. 71–72. (In Russ.)

19. Zolotukhin K. N., Kronfeljdner G., Samorodov A. V. Ocenka prognosticheskoyj znachimosti pokazatelya aktivnosti ehndotoksina kroviu pacientov s sepsisom [Evaluation of the prognostic significance of the blood endotoxin activity indicator in patients with sepsis]. *Kreativnaya khirurgiya i onkologiya*. [Creative surgery and oncology]. 2017. T. 7, № 4. S. 43–47. (In Russ.)

20. Zubrickiyj V. F., Pokrovskiyj K. A., Zabelin M. V. Otdalennihe rezuljtatih khirurgicheskogo lecheniya boljnihkh pankreonekrozom [Long-term results of surgical treatment of patients with pancreatic necrosis]. *Voenno-medicinskiyj zhurnal*. [Military Medical Journal]. 2009. T. 330, № 12. S. 43. (In Russ.)

21. Kokoreva E. G. Geterokhronizm razvitiya psikhofiziologicheskikh funkciyj u deteyj doshkoljnogo i mladshego shkoljnogo vozrasta s sensornihmi narusheniyami [Heterochronism of the development of psychophysiological functions in preschool and primary school children with sensory impairments]. *Vestnik Chelyabinskogo gosudarstvennogo universiteta*. [Bulletin of the Chelyabinsk State University]. 2014. № 4 (333). S. 10–16. (In Russ.)

22. Korobeyjnikov A. A., Popkov D. A. Analiz oshibok i oslozhneniyj pri lechenii diafizarnihkh perelomov kosteyj predplechjya u deteyj metodom intramedullyarnogo ehlastichnogo stabiljnogo osteosinteza [Analysis of errors and complications in the treatment of diaphyseal fractures of the forearm bones in children by the method of intramedullary elastic stable osteosynthesis]. *Travmatologiya i ortopediya Rossii*. [Traumatology and Orthopedics of Russia]. 2016. T. 22, № 2. S. 25–33. (In Russ.)

23. Kotenko K. V., Uyjba V. V., Korchazhkina N. B., Petrova M. S., Mikhayjlova A. A., Galkin G. N. Instrukciya po provedeniyu dopolniteljnihkh metodov obsledovaniya i reabilitacii sportsmenov [Instructions for additional methods of examination and rehabilitation of athletes]. M., 2012. (In Russ.)

24. Kihzlasov P. S., Sokoljthik M. M., Bayjkova N. V., Samoyjlov A. S., Zabelin M. V. Nederzhanie mochi posle radikaljnoyj prostatehktomii (obzor literaturih) [Urinary incontinence after radical prostatectomy (literature review)]. *Ehksperimentaljnaya i klinicheskaya urologiya*. [Experimental and clinical urology]. 2015. № 3. S. 38–41. (In Russ.)

25. Lobastova K. Yu., Tancikuzhin N. O., Slobodina N. S. Vliyanie urokov po osnovam bezopasnosti zhiznedeyateljnosti na fizicheskoe razvitie maljchikov 12–13 let [Influence of lessons on the basics of life safety on the physical development of boys 12–13 years old]. *Zdravookhranenie, obrazovanie i bezopasnostj*. [Healthcare, education and security]. 2016. № 3(7). S. 64–71. (In Russ.)

26. Nazmutdinova V. I., Prokopjev N. Ya. Dvukhletnee izuchenie kreposti i tipa teloslozheniya studentov yunosheskogo vozrasta, zanimayuthikhsya i ne zanimayuthikhsya sportom [Two-year study of the strength and body type of adolescent students, engaged and not involved in sports]. *Zdravookhranenie, obrazovanie i bezopasnostj*. [Healthcare, education and security]. 2018. № 4(16). S. 42–52. (In Russ.)

27. Nemsadze V. P., Shastin N. P. Perelomih kosteyj predplechjya u deteyj [Fractures of the forearm bones in children]. M., 2009. 320 s. (In Russ.)

28. Pavlov V. N., Galimzyanov V. Z., Nogmanova V. A. Nash opiht plastiki mochetochnikov cherveobraznihm otrostkom [Our experience of plasty of the ureters with the appendix]. V sbornike: XI Sjhezd urologov Rossii materialih konferencii. 2007. S. 566–567. (In Russ.)

29. Prokopjev N. Ya. Vosstanoviteljnoe lechenie postradavshikh s diafizarnihmi perelomami kosteyj goleni posle zakrihtogo intramedullyarnogo osteosinteza [Rehabilitation treatment of patients with diaphyseal fractures of the leg bones after closed intramedullary osteosynthesis]. *Ortopediya, travmatologiya i protezirovanie*. [Orthopedics, traumatology and prosthetics]. 1990. № 1. S. 29–30. (In Russ.)

30. Ratjev A. P., Egiazaryan K. A., Zhavoronkov E. A., Maslennikova A. A. Operativnoe lechenie povrezhdeniyj Ehsseks-Lopresti [Surgical treatment of injuries Essex-Lopresti]. *Khirurgicheskaya praktika*. [Surgical practice]. 2014. № 1. S. 89–93. (In Russ.)

31. Samoyjlov A. S. Sportivnaya medicina na sluzhbe sporta vihsshikh dostizheniyj [Sports medicine in the service of high performance sports]. *Kto estj kto v medicine*. [Who is who in medicine]. 2013. № 5 (62). S. 38–41. (In Russ.)

32. Semchenko L. N. K voprosu povihsheniya ehffektivnosti informacionno-profilakticheskoyj rabotih s pacientami pri reshenii mediko-socialjnihkh problem zdravookhraneniya [To the issue of increasing the efficiency of information and preventive work with patients in solving medical and social health problems]. *Zdravookhranenie, obrazovanie i bezopasnostj.* [Healthcare, education and security]. 2017. № 2(10). S. 48–54. (In Russ.)

33. Ti-Min-Chua D. V., Tarasov N. I., Krestjyashin V. M. Fizioterapevticheskoe lechenie pacientov s diafizarnihmi perelomami kosteyj predplechjya v posleoperacionnom periode [Physiotherapy treatment of patients with diaphyseal fractures of the forearm bones in the postoperative period]. *Fizioterapevt.* [Physiotherapist]. 2018. № 1. S. 17–21. (In Russ.)

34. Timerbulatov V. M., Karimov A. A., Pavlov V. N., Nasibullin I. M. Osobennosti urodinamiki i urologicheskie oslozhneniya u boljnihkh posle operativnogo lecheniya zabolevaniyj pryamoyj kishki [Features of urodynamics and urological complications in patients after surgical treatment of rectal diseases]. *Problemih ehkspertizih v medicine*. [Problems of examination in medicine]. 2007. T. 7, № 1 (25). S. 41–43. (In Russ.)

35. Treshkin V. A. O rezervakh konservativnogo lecheniya zakrihtihkh perelomov kosteyj predplechjya u deteyj [About the reserves of conservative treatment of closed fractures of the forearm bones in children]. *Daljnevostochnihyj medicinskiyj zhurnal*. [Far Eastern medical journal]. 2003. № 1. S. 65–67. (In Russ.)

36. Khafizova G. N., Rihlova N. V., Samoyjlov A. S. Sovremennihe aspektih izucheniya sostava tela cheloveka [Modern aspects of studying the composition of the human body]. *Nauka i sport: sovremennihe tendencii*. [Science and sport: modern trends]. 2013. T. 1, № 1 (1). S. 134–141. (In Russ.)

37. Khudyakov G. G., Beloedov A. V., Kokoreva E. G. Sovershenstvovanie sportivnoyj trenirovki yunihkh basketbolistov za schet povihsheniya funkcionaljnihkh vozmozhnosteyj vestibulyarnogo apparata [Improvement of sports training of young basketball players by increasing the functional capabilities of the vestibular apparatus]. *Fundamentaljnihe issledovaniya*. [Fundamental research]. 2014. № 1. S. 79–81. (In Russ.)

38. Coyj I. V., Andreev P. S., Skvorcov A. P., Talalaev R. V. Perelomo-vihvikhi Montedzha u deteyj [Fracture-dislocations of Montej in children]. V sbornike: Shkola travmatologov: innovacionnihe tekhnologii v travmatologii i ortopedii. Materialih mezhregionaljnoyj nauchno-prakticheskoyj konferencii. Kazanj, 2019. S. 71. (In Russ.)

39. Sharparj V. D., Strelkov N. S., Neganov O. A. Sovershenstvovanie metoda intramedullyarnogo osteosinteza diafizarnihkh perelomov kosteyj predplechjya u deteyj [Improvement of the method of intramedullary osteosynthesis of diaphyseal fractures of the forearm bones in children]. V sbornike: Klinicheskie i morfologicheskie aspektih khirurgicheskikh bolezneyj detskogo vozrasta. Materialih mezhdunarodnoyj nauchno-prakticheskoyj konferencii. Permj, 2009. S. 3–5. (In Russ.)

40. Yanchik V. V., Yanchik E. M., Moseeva L. I. Rolj fizicheskikh uprazhneniyj kak profilakticheskikh mer snizheniya sportivnogo travmatizma i sokhraneniya rabotosposobnosti sportsmenov [The role of physical exercises as preventive measures to reduce sports injuries and preserve the performance of athletes]. V sbornike: Sovremennoe obrazovanie, fizicheskaya kuljtura i sport. Materialih nauchno-prakticheskoyj konferencii. Chelyabinsk, 2008. S. 235–238. (In Russ.)

41. Galeazzi R. Spezielles Syndrom für Verletzungen im Bereich der Unterarmknochen. Archiv der orthopädischen und Unfallchirurgie. 1935. № 35. P. 557–562. (In Engl.)

42. Poitevin L. A. Anatomy and biomechanics of the interosseous membrane: its importance in the longitudinal stability of the forearm. *Hand Clin*. 2001. Vol. 17(1). P. 97–110. (In Engl.)